

La réanimation du nouveau-né en salle de travail

Conférences d'actualisation SFAR 1996

J Hamza¹, V Bonnet¹, JL Chabernaud²

¹ Département d'anesthésie-réanimation, Hôpital Saint-Vincent-de-Paul, 74, av Denfert-Rochereau, 75014 Paris ;

² Smur 92 Pédiatrique et réanimation néonatale, Hôpital Antoine Bécclère, 157, rue de la Porte-de-Trivaux, 92140 Clamart

POINTS ESSENTIELS

- La naissance est une transition brutale entre la vie foetale, où les échanges gazeux sont dépendants des fonctions placentaires et la vie néonatale, où l'hématose doit être rapidement prise en charge par les poumons.
- Les nouveau-nés prématurés, ou ayant souffert d'une anoxie anténatale, nécessitent souvent une réanimation active dès la naissance.
- Le rôle essentiel de l'aération pulmonaire justifie l'importance d'une ventilation alvéolaire efficace au masque ou par tube, ce qui suffit bien souvent à améliorer rapidement l'état circulatoire.
- Lorsque celui-ci tarde à s'établir, l'assistance circulatoire par massage cardiaque externe, associée à l'administration d'adrénaline par voie trachéale, permet de rétablir un état hémodynamique permettant d'assurer une perfusion et donc une oxygénation cérébrale suffisante, facteur essentiel du pronostic cérébral ultérieur.
- Une surveillance attentive reste nécessaire après la réanimation initiale en raison du risque d'aggravation secondaire.
- Le contexte médical conditionne la prise en charge du nouveau-né et ne doit pas être négligé au profit d'une trop grande standardisation des gestes de réanimation.
- Lorsqu'une pathologie malformative a été dépistée pendant la grossesse, le transfert de la mère avant l'accouchement dans une structure disposant d'unités de chirurgie et de réanimation néonatale est préférable.
- Le pronostic ultérieur de ces malformations dépend souvent de la qualité de leur prise en charge initiale en salle de naissance, dont il faut connaître les particularités.
- Le masque laryngé doit faire partie du matériel de réanimation néonatale car il a permis d'oxygéner certains nouveau-nés difficiles à intuber (syndrome de Pierre-Robin) mais sa place en réanimation de routine reste à définir.
- Hormis certains cas évidents, la décision d'arrêt de réanimation est difficile et ne peut être portée que secondairement en unité de réanimation néonatale.

Le but de la réanimation néonatale est de prendre en charge l'adaptation respiratoire et hémodynamique des nouveau-nés en difficulté, pour éviter les séquelles neurologiques parfois définitives d'une anoxie cérébrale prolongée. Seulement 6 % des nouveau-nés à terme requièrent une réanimation en salle de travail, ce qui contraste avec les 80 % de nouveau-nés de moins de 1 500 g pour lesquels celle-ci est jugée nécessaire [1]. L'adaptation à la vie extra-utérine est donc plus difficile pour certains nouveau-nés prématurés ou hypotrophes.

Les bases physiologiques utiles et les techniques de base de la réanimation néonatale ayant été développées dans un texte récent [2] ne seront pas reprises dans ce travail qui détaillera en revanche la prise en charge pratique de la réanimation dans les situations usuelles, mais surtout dans les contextes particuliers liés à la coexistence d'une pathologie médicale ou chirurgicale.

CONDUITE PRATIQUE USUELLE DE LA RÉANIMATION NÉONATALE

Préparation à la réanimation du nouveau-né

La prise en charge du nouveau-né débute avant la naissance par le dépistage des situations à haut risque d'anoxie périnatale (tableau I). Certaines sont imprévisibles et surviennent brutalement, nécessitant en général l'extraction urgente du fœtus anoxique par césarienne. L'anesthésiste et la sage-femme sont alors directement concernés par la réanimation du nouveau-né en attendant l'arrivée du pédiatre et/ou du réanimateur. Le plus souvent, le risque d'anoxie foetale est prévisible et l'ensemble des éléments nécessaires à la réanimation néonatale doit être prévu : matériel et médicaments (tableau II), organisation et répartition des rôles au sein de l'équipe médicale de l'hôpital, mais aussi Smur pédiatrique le cas échéant afin d'assurer la prise en charge simultanée de plusieurs nouveau-nés en détresse vitale ou le transfert vers un centre médicochirurgical adapté. La réanimation néonatale peut alors débiter dans les meilleures conditions possibles.

Tableau I. Situations à haut risque d'anoxie périnatale.	
Accidents imprévisibles ou difficilement prévisibles	
Accidents placentaires	- Hématome rétroplacentaire
	- Décollements placentaires
	- Hémorragie aiguë sur placenta praevia
Accidents funiculaires	- Procidence du cordon
	- Latérocidence du cordon
	- Circulaire serrée ou bretelle

Dystocies dynamiques	- Hypertonie utérine
	- Hypercinésie utérine
Accidents maternels	- Embolie amniotique
	- Hypovolémie ou anoxie aiguë accidentelle (quelle qu'en soit la cause)
Situations à risque souvent prévisible	
Pathologie maternelle retentissant sur le fœtus	
<ul style="list-style-type: none"> - toxémie gravidique - diabète mal équilibré - cardiopathie ou autre pathologie chronique mal équilibrée - infection maternelle 	
Pathologie de la maturité foetale ou du développement	
<ul style="list-style-type: none"> - prématurité (surtout si AG < 32 SA) - dépassement de terme - retard de la croissance intra-utérine - excès de croissance foetale - certaines malformations dépistées avant la naissance 	
Dystocies mécaniques	
<ul style="list-style-type: none"> - présentations anormales en particulier au cours des grossesses multiples (2^e jumeau) - disproportion foetopelvienne 	
Traitements maternels	
<ul style="list-style-type: none"> - morphiniques - bêtabloquants - sédatifs 	

Tableau II. Matériel nécessaire pour la réanimation néonatale.

· *Table de réanimation avec chauffage efficace, bien éclairée, chronomètre.*

· *Aspiration*

- source de vide ;
- système d'aspiration d'intensité réglable, avec possibilité de clamage ;
- sondes d'aspiration n° 6, 8 et 10, stériles ;
- flacon de rinçage stérile (sérum physiologique à 9 ‰) ;
- aspirateur de mucosités.

· *Oxygénation et ventilation :*

- source d'oxygène avec débit-litre ;
- ventilateur manuel (Ambu[®] ou Laerdal[®]) avec masque nouveau-né circulaire (contrôler la bonne position des valves et le bon fonctionnement de la valve de surpression) ;
- boîte d'intubation avec lames droites (Miller, Oxford ou Guedel), pince de Magill, jeu de piles et d'ampoules de rechange ;
- sondes d'intubation nasotrachéale à usage unique de diamètre intérieur (mm) 2,5 ; 3 ; 3,5 avec repère glottique et échelle centimétrique, raccords ;
- canules de Guedel.

· *Perfusion*

- cathéters courts G24 (0,55 mm) ou G22 (0,70 mm) ;
- épicrotiniennes de 0,4 ; 0,5 mm de diamètre ;
- flacons de 250 mL de formule préparée type B55 ou B22 (glucosé à 10 % avec électrolytes)
- planchette ;
- sparadrap, autocollant transparent ;
- seringues (5-10 mL), aiguilles, robinets à trois voies, sérum physiologique en ampoules ;
- pousse-seringue électrique avec seringue de 50 mL et prolongateur ;
- flacon de Dextrostix[®] ;
- plateau cathétérisme ombilical, stérile comprenant :
 - champ stérile troué, autocollant,
 - cathéter veineux ombilical Ch 3, 5 et 5,
 - robinet à trois voies,

<ul style="list-style-type: none"> - bistouri, - seringues de 5 à 10 mL, aiguilles pompeuses, - compresses, - 1 ampoule de glucosé à 10 % , - 1 ampoule de bicarbonate semimolaire (42 ‰), - pince à clamper protégée.
<p>· <i>Médicaments</i></p> <ul style="list-style-type: none"> - glucosé à 5 et 10 % en ampoules de 10 mL (supprimer le glucosé à 30 %) ; - bicarbonate semi-molaire (42 ‰) en ampoules de 10 mL, naloxone (Narcan[®]) (ampoules à 0,4 mg = 400 µg) ; - adrénaline (ampoules 1 mL = 10 mg à diluer) ou déjà diluée à 0,01 % (0,1 mL = 10 mg. Unilabo MIN-I-JET[®], laboratoires Unicet) ; - glucagon (ampoules à 1 mg) ; - isoprénaline (Isuprel[®]) (ampoules à mg) ; - flumazénil (Anexate[®]) (ampoules de 5 mL = 0,5 mg = 500 mg).
<p>· <i>Divers</i></p> <ul style="list-style-type: none"> - casaque stérile, calot, masque, gants stériles ; - stéthoscope ; - tensiomètre pour nouveau-né (brassard : longueur 10 cm, largeur 2,5 cm) ; - sondes gastriques Ch 6 et 8.

Prévention de l'inhalation méconiale

C'est la première grande urgence mettant en jeu le pronostic vital du nouveau-né [3] [4] . L'expulsion d'un liquide méconial survient lors de 8 à 15 % des accouchements, avec une incidence plus importante lorsque le terme est dépassé [5] .

Lorsqu'un enfant naît dans un liquide amniotique méconial, le plus souvent en rapport avec une souffrance foetale aiguë et/ou une infection maternofoetale, il faut : aspirer le nez et la bouche du nouveau-né dès l'apparition de la tête à la vulve, avant la sortie du thorax ; maintenir l'enfant en position de Trendelenburg, sectionner le cordon et amener rapidement l'enfant sur la table de réanimation en comprimant la cage thoracique pour retarder la respiration spontanée ; réaspirer nez et pharynx sous laryngoscopie directe ; intuber la

trachée d'emblée, sans ventilation préalable, et aspirer directement les voies aériennes par la sonde d'intubation [4] [6] .

S'il n'y a pas de méconium dans la trachée à l'aspiration, fixer le tube, aspirer avec une sonde d'aspiration stérile les bronches pour vérifier l'absence de méconium. Extuber la trachée ou poursuivre la réanimation selon l'état clinique.

S'il y a du méconium au-delà des cordes vocales, poursuivre les aspirations. Lorsque la ventilation mécanique est nécessaire, elle doit utiliser de faibles pressions d'insufflation (P_{imax} entre 20 et 30 cmH₂O, pas de PEP initialement) et une fréquence respiratoire rapide ($\geq 80 \text{ c} \cdot \text{min}^{-1}$) pour éviter de favoriser la survenue d'un pneumothorax. Dans tous les cas, le matériel de drainage thoracique doit être à proximité du fait du risque majeur de pneumothorax chez ces enfants.

Le traitement d'une éventuelle infection maternofoetale sera institué immédiatement. Les aspirations trachéales associées à une kinésithérapie respiratoire précoce et répétée durant les premières heures de vie permettent souvent d'extuber la trachée avant la 24^e heure de vie.

Ce traitement préventif agressif a permis de réduire la mortalité liée aux inhalations de méconium survenant à la naissance lors des premiers mouvements respiratoires [4] [6] [7] . Il est cependant peu efficace lorsque l'inhalation a précédé de plusieurs heures la naissance. L'urgence consiste alors davantage à lutter contre les conséquences de l'anoxie foetale (intubation et ventilation en oxygène pur) que d'aspirer un méconium déjà trop distal.

La surveillance ultérieure ou la poursuite de la réanimation de ces enfants se fait en unité de soins intensifs, quelle que soit l'évolution initiale en salle de naissance.

Évaluation rapide du nouveau-né et premiers gestes

Dès la naissance, l'enfant est rapidement placé sur une table de réanimation chauffante. Son état clinique est évalué grossièrement et le chronomètre est déclenché.

L'état initial est bon si l'enfant crie et bouge

Il faut alors désobstruer la bouche et le nez par une aspiration nasopharyngée douce, sécher l'enfant pour éviter l'hypothermie et coter le score d'Apgar à 1 minute de vie extra-utérine.

Désobstruction nasopharyngée

Réalisée à l'aide de sondes souples de calibre 8, 10 ou 12, branchées sur une source de vide, elle doit être douce et brève afin d'éviter les stimulations pharyngées excessives, responsables de bradycardies vagales néfastes par

chute du débit cardiaque [8] ou de troubles du rythme ventriculaire, surtout chez le nouveau-né hypoxique [9] .

Lutte contre l'hypothermie

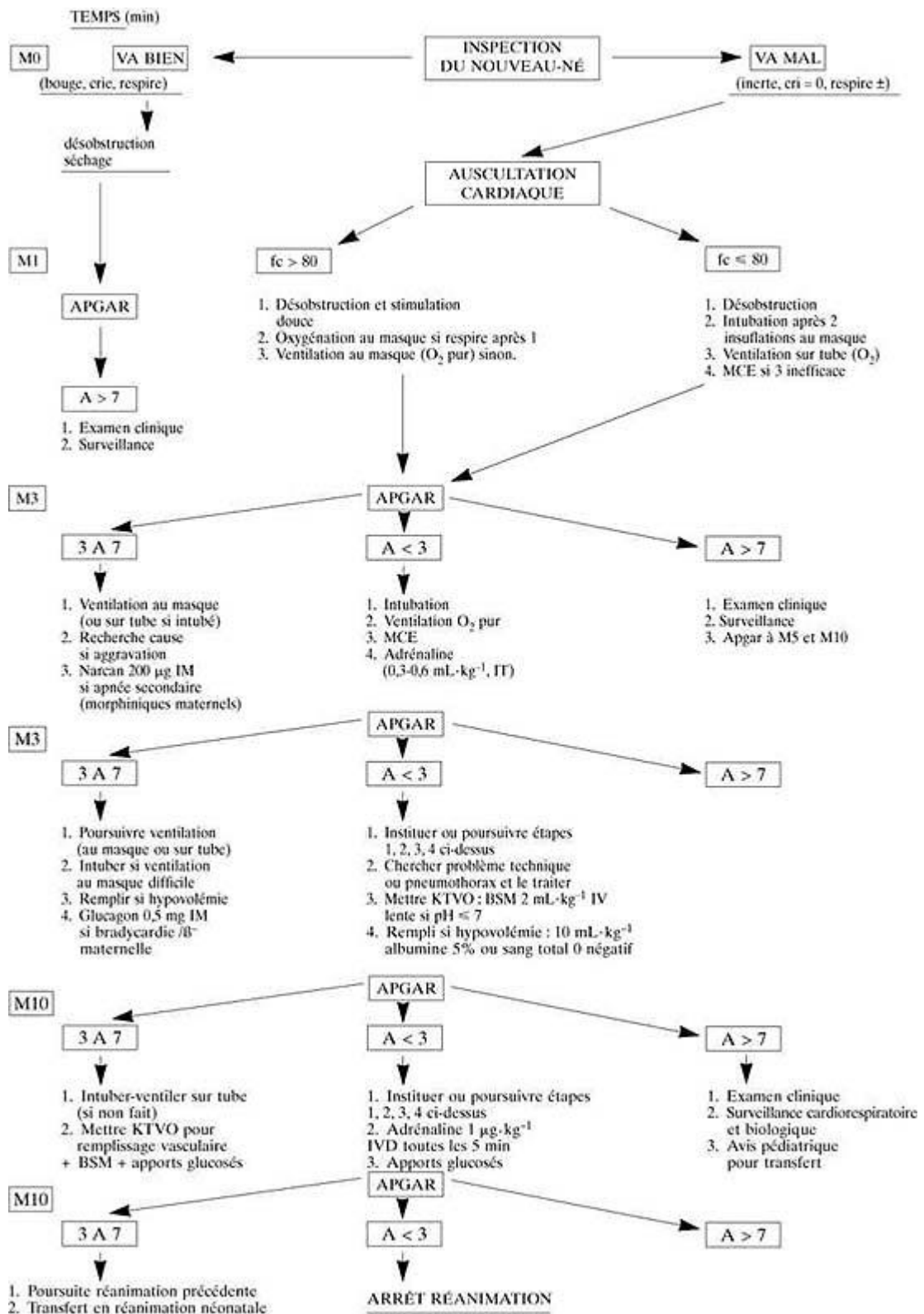
Elle est primordiale lors des premières minutes de vie extra-utérine, car l'hypothermie est responsable d'une consommation accrue d'oxygène [10] . Le séchage immédiat du nouveau-né avec un linge chaud et sec évite la déperdition thermique rapide par évaporation (hypothermie à 33 °C en moins de 15 minutes dans une pièce à 20-23 °C). Le maintien ultérieur d'une température centrale normale (36,5-37 °C) est obtenu en plaçant le nouveau-né sous une source de chaleur (lit radiant).

Le score d'Apgar

L'évaluation du score d'Apgar (tableau III) [11] peut être incomplète faute de temps lorsque la situation initiale est grave, les deux critères essentiels (fréquence cardiaque et respiration) étant suffisants en pratique pour poser l'indication de la réanimation. L'intérêt majeur de ce score est d'apprécier l'évolution de l'enfant sous l'effet des manoeuvres de réanimation (figure 1) , critère évolutif très important sur le plan du pronostic cérébral ultérieur, l'absence d'amélioration rapide malgré une réanimation bien conduite témoignant souvent d'une anoxie foetale prolongée [12] .

Tableau III. Score d'Apgar.			
Critères	0	Cotations 1	Score 2
FC (b · min ⁻¹)	< 80	80-100	> 100
Respiration	0	cri faible	cri vigoureux
Tonus	0	extrémités	normal
Réactivité	0	grimaces	vive
Coloration	bleu ou blanc	imparfaite	rose

Fig. 1. Diagramme schématique de la conduite de la réanimation néonatale à la naissance.



Réanimation active quand l'état initial est mauvais

L'enfant est cyanosé, peu réactif, ne crie et ne respire pas

Si la fréquence cardiaque à l'auscultation est nulle ou très lente ($< 80 \text{ c} \cdot \text{min}^{-1}$), l'enfant est en « état de mort apparente » et nécessite une réanimation immédiate (voir infra).

Si la fréquence cardiaque est comprise entre 80 et $100 \text{ b} \cdot \text{min}^{-1}$: il faut désobstruer rapidement le nez et le pharynx et ventiler au masque en oxygène pur. La réponse clinique à l'oxygénation dans la minute qui suit dicte la conduite à tenir.

Si la situation reste mauvaise ou s'aggrave ($\text{FC} < 80 \text{ b} \cdot \text{min}^{-1}$) : il faut intuber et ventiler manuellement en oxygène pur pour débiter la réanimation (« état de mort apparente » ; voir infra).

Si la situation s'améliore ($\text{FC} > 100 \text{ b} \cdot \text{min}^{-1}$, l'enfant rosit) :

Il faut poursuivre l'oxygénation jusqu'à ce qu'une ventilation autonome efficace réapparaisse et évaluer le score d'Apgar à 3, 5, 10 et 20 minutes de vie qui guide la prise en charge ultérieure ([figure 1](#)) .

Ventilation manuelle au masque

Tête légèrement défléchie, le masque est appliqué de manière étanche sur le nez et la bouche préalablement ouverte pour éviter l'obstruction par la langue fréquente chez le nouveau-né. Les appareils de ventilation manuelle doivent être munis d'une valve de surpression s'ouvrant pour des pressions supérieures à 30 cm d'eau, et d'un branchement latéral relié à une source d'oxygène de débit adapté ($5 \text{ L} \cdot \text{min}^{-1}$). L'adjonction d'un manchon réservoir permet d'augmenter la FIO_2 si besoin ([13](#)) .

Les pressions d'insufflation initiales peuvent être élevées si le nouveau-né n'a pas encore respiré. Quelques insufflations avec valve de surpression bloquée peuvent être nécessaires pour obtenir un déplissement alvéolaire satisfaisant (pression d'insufflation de 30 à 40 cm d'eau, voire plus), mais l'éventualité d'un pneumothorax par barotraumatisme est toujours possible et doit conduire à ne pas maintenir de façon prolongée ce type de ventilation.

Le temps d'insufflation ne doit pas être trop court ([14](#)) et le volume insufflé adapté à l'expansion thoracique. En effet, les premières inspirations du nouveau-né normal à terme mobilisent un volume courant initialement élevé (jusqu'à 75 mL) qui ne revient à la normale (20 mL) qu'après constitution de la capacité résiduelle fonctionnelle au bout de quelques minutes ([15](#)) . La fréquence de ventilation entre 40 et $80 \text{ c} \cdot \text{min}^{-1}$ est adapté au terme du nouveau-né et aux conditions cliniques.

Utilisation du masque laryngé

Dans une étude récente, l'utilisation du masque laryngé (ML) n° 1 a montré son efficacité, sa facilité et sa rapidité de mise en place au cours de la réanimation de nouveau-nés (poids \geq 2,5 kg, terme \geq 35 semaines de gestation) nécessitant une ventilation artificielle [16]. Ces auteurs le proposent comme une alternative à la ventilation manuelle au masque, en émettant des réserves dans deux circonstances : l'inhalation méconiale (l'intubation endotrachéale première ne souffre aucune discussion) et le cas du nouveau-né qui n'a jamais respiré (les pressions d'insufflation peuvent être insuffisantes pour déplisser les alvéoles avec le ML) [17]. Le ML pourrait également permettre la réanimation de nouveau-né à risque d'intubation difficile ou impossible, comme les enfants présentant un syndrome de Pierre Robin (voir infra) [18].

Réanimation des nouveau-nés en « état de mort apparente »

Enfant inerte, cyanosé, aréactif, sans respiration spontanée, FC < 80 b · min⁻¹

Il faut assurer immédiatement une ventilation alvéolaire efficace par ventilation manuelle au masque en oxygène pur, après désobstruction rapide du nez et du pharynx, en bloquant éventuellement la valve de surpression à la main (résistances bronchiques élevées).

L'intubation endotrachéale est souvent nécessaire dans cette situation, complétée par une réanimation hémodynamique reposant sur le massage cardiaque externe et l'utilisation d'adrénaline.

Intubation endotrachéale du nouveau-né

Les sondes d'intubation utilisées dépendent du poids de naissance de l'enfant (PN) : diamètre interne 2,5 mm si PN < 2,7 kg, 3 mm si 2,7 kg < PN < 4 kg et 3,5 mm si PN > 4 kg. Les lames de laryngoscope utilisées sont des lames droites type Miller ou Guedel n° 0 ou 1. Les sondes d'aspiration trachéale stériles n° 4, 5 ou 6 sont manipulées à l'aide d'une pince stérile.

La technique d'intubation endotrachéale du nouveau-né diffère de celle de l'adulte : la glotte est haute, ce qui rend son exposition correcte plus difficile (il est souvent utile d'appuyer sur le larynx pour la voir). L'épiglotte est large, masque souvent la glotte et doit parfois être chargée avec une lame droite pour améliorer l'exposition glottique.

L'oxygénation continue durant la laryngoscopie à l'aide d'un raccord de perfusion est vivement recommandée [19] car les réserves en oxygène sont vite épuisées chez le nouveau-né, même après préoxygénation en oxygène pur, car la CRF n'est pas encore constituée. La sonde d'intubation doit être raccordée à une source intermittente d'oxygène et non continue, car celle-ci risquerait d'entraîner une surpression thoracique après l'intubation [13].

L'intubation nasotrachéale en s'aidant d'une pince de Magill est préférable chez le nouveau-né car la fixation du tube avec une moustache est plus sûre. Un guide simple permet d'éviter l'intubation sélective : le repère chiffré en

centimètre à la narine doit être de $7 + 1$ cm par kg de poids corporel [13]. La position de la sonde d'intubation sera systématiquement vérifiée par une radiographie du thorax.

La ventilation par sonde d'intubation endotrachéale doit, si elle se prolonge, conduire à installer un dispositif de PEP sur le circuit expiratoire. L'intubation supprime en effet la PEP physiologique de + 2 cm d'eau environ assurée par les muscles laryngés contribuant au maintien de la CRF. Pour cette raison, il ne faut d'ailleurs jamais laisser un nouveau-né en ventilation spontanée par tube à l'air libre.

La ventilation par tube en oxygène pur suffit souvent à obtenir l'amélioration rapide de l'état de l'enfant : la fréquence cardiaque s'accélère, le nouveau-né rosit et redevient réactif. Une réanimation cardiorespiratoire plus complète est cependant parfois nécessaire en l'absence d'amélioration clinique rapide.

Massage cardiaque externe

Débuté après plusieurs insufflations pulmonaires en oxygène pur, le massage cardiaque externe (MCE) est poursuivi (conjointement à la ventilation artificielle) tant que la fréquence cardiaque reste inférieure à $100 \text{ b} \cdot \text{min}^{-1}$. La technique du MCE chez le nouveau-né consiste à empaumer le thorax à 2 mains et déprimer le sternum de 1 à 2 cm à l'aide des 2 pouces superposés [20] à une fréquence de 100 à 120 par minute. Le massage doit s'exercer au niveau de la jonction 1/3 moyen-1/3 inférieur du sternum [21]. L'intensité de la compression ne doit pas être trop importante pour ne pas gêner la ventilation alvéolaire manuelle [22]. L'efficacité du MCE est vérifiée par la palpation du pouls artériel ombilical et l'auscultation cardiaque.

Adrénaline

L'administration intratrachéale, puis intraveineuse d'adrénaline est rapidement indiquée si l'inefficacité circulatoire persiste. Par voie intraveineuse, la posologie recommandée est de $10 \mu\text{g} \cdot \text{kg}^{-1}$ (soit $0,1 \text{ mL} \cdot \text{kg}^{-1}$ d'une solution obtenue en diluant une ampoule de 1 mg dans 9 mL de sérum physiologique ou de glucosé à 5 %) à répéter toutes les 5 minutes si nécessaire. En fait, la voie intratrachéale est souvent préférable car plus rapidement disponible et aussi efficace que la voie intraveineuse [23]. La posologie recommandée pour la voie intratrachéale est trois fois supérieure à celle de la voie veineuse ($30 \mu\text{g} \cdot \text{kg}^{-1}$ soit $0,3 \text{ mL} \cdot \text{kg}^{-1}$). La voie intracardiaque est dangereuse et n'a plus d'indication. La persistance d'une inefficacité circulatoire (asystole ou bradycardie $< 80 \text{ b} \cdot \text{min}^{-1}$) malgré une ventilation efficace en oxygène pur et un massage cardiaque externe bien conduit est l'indication classique et incontestée de l'adrénaline [7].

Mise en place d'un cathéter veineux périphérique ou ombilical

Elle permet alors, si les deux mesures précédentes sont inefficaces : d'administrer lentement $1 \text{ mmol} \cdot \text{kg}^{-1}$ de bicarbonate de sodium semi-molaire en cas d'arrêt circulatoire persistant lié à une acidose métabolique majeure

(pH < 7) non corrigée par la ventilation artificielle, de répéter toutes les 5 minutes les injections d'adrénaline ($10 \mu\text{g} \cdot \text{kg}^{-1}$ IVD) après correction de l'acidose et tant que persiste l'inefficacité circulatoire, enfin de pratiquer un remplissage vasculaire en cas d'hypovolémie importante.

La technique est simple, après désinfection large du cordon par de l'alcool iodé et mise en place des champs stériles, sectionner le cordon à 1 cm de sa base ; puis monter un cathéter radio-opaque type Argyle n° 3, 5 ou 5 (branché sur un robinet à 3 voies et purgé par une seringue de 10 ml de sérum physiologique) dans la veine ombilicale sur 3 à 5 cm au maximum (pour éviter le cathétérisme de la veine porte et rester en position sous-hépatique) ; après vérification du reflux de sang dans le cathéter, fixer solidement et enlever l'alcool iodé avec de l'alcool à 60°. Un contrôle radiologique systématique permettra de vérifier le bon positionnement du cathéter.

Bicarbonate de sodium semi-molaire

Il est indiqué pour corriger l'acidose métabolique majeure compromettant la contractilité myocardique et le débit cardiaque [24] au cours des souffrances foetales anoxiques.

La posologie recommandée est de 1 à 2 mmol · kg⁻¹ de poids (soit 2 à 4 mL · kg⁻¹, ampoule de 10 mL/5 mmol), administrée lentement par voie intraveineuse, diluée dans du glucosé à 5 %, et toujours après correction de l'acidose respiratoire par une ventilation assistée efficace. L'administration rapide de bicarbonate semi-molaire est en effet mise en cause dans l'apparition d'hémorragies cérébrales intra-ventriculaires chez le nouveau-né prématuré, attribué à l'hyperosmolarité des solutions et à l'effet d'expansion volémique brutal dans un contexte de perte de l'autorégulation du débit sanguin cérébral (cas du nouveau-né anoxique) [25]. Par ailleurs, même administré lentement ($0,5 \text{ mmol} \cdot \text{min}^{-1}$) et à faible dose ($3 \text{ mmol} \cdot \text{kg}^{-1}$), le bicarbonate de sodium est responsable d'une baisse du débit sanguin cérébral chez le nouveau-né [26].

Les effets secondaires du bicarbonate de sodium expliquent les réserves formulées par l' *American heart association* en 1985 au sujet de l'emploi de cette thérapeutique en réanimation néonatale : il « peut être utile en cas de réanimation prolongée pour corriger une acidose métabolique documentée, mais son emploi est déconseillé en cas de bradycardie ou d'arrêt circulatoire de brève durée » [7]. Une ventilation artificielle et une oxygénation bien conduites et efficaces sont donc essentielles dans le traitement de première intention de l'anoxie périnatale et de l'acidose qui en résulte [7].

Toute aggravation ou absence d'amélioration doit faire rechercher un problème technique

Toujours à envisager, ils sont nombreux : extubation accidentelle, mobilisation secondaire de la sonde d'intubation (oesophagienne ou bronchique droite), soudure ou débranchement du circuit, montage défectueux des valves sur le

respirateur manuel, débit d'oxygène insuffisant, un pneumothorax ou une hernie diaphragmatique qui seront détaillés plus loin.

Arrêt de la réanimation dans certains contextes

Certaines situations imposent à l'évidence l'arrêt des manoeuvres de réanimation.

- La persistance d'un « état de mort apparente » (Apgar < 3) au-delà de la 20^e minute de réanimation précoce et bien conduite.
- Un début trop tardif de la réanimation après une anoxie totale et certaine depuis plus de 5 minutes après la naissance (ce qui ne doit plus se voir).
- Un enfant présentant un syndrome polymalformatif évident, complexe et léthal.

La plus grande prudence est requise dans tous les autres cas, une « réanimation d'attente » est donc la règle [27]. C'est aux unités de réanimation néonatale que revient la tâche difficile d'apprécier le pronostic neurologique ultérieur qui permet d'éviter les excès thérapeutiques et de décider d'un éventuel arrêt de la réanimation.

RÉANIMATION NÉONATALE SELON LE CONTEXTE MÉDICAL

Prématurité

Elle représente 5 à 9 % des naissances. Le prématuré est un nouveau-né d'âge gestationnel inférieur à 37 semaines d'aménorrhée. Il se caractérise par une immaturité physiologique de tous les organes, dont l'importance dépend du terme.

L'immaturité pulmonaire explique la fréquence de la détresse respiratoire précoce liée à la maladie des membranes hyalines (immaturité du surfactant). Les indications d'intubation et de ventilation assistée sur tube avec PEP (+ 2 à 3 cm H₂O) sont plus larges que chez les nouveau-nés matures dès les premières minutes de vie, afin d'assurer précocement une ventilation alvéolaire efficace. L'intubation systématique dès la naissance ne paraît légitime qu'à un âge gestationnel inférieur à 28 semaines d'aménorrhée. Le risque de cécité par fibroplasie rétrodentale secondaire à l'exposition à une hyperoxie prolongée doit conduire à monitorer dès que possible l'oxygénation artérielle du prématuré au cours et au décours immédiat de la réanimation. L'oxymétrie de pouls et conjointement le monitoring de la PaO₂ transcutanée sont deux méthodes fiables et non invasives pour éviter de méconnaître une hypoxie ou une hyperoxie.

Sur le plan métabolique, les faibles réserves glucidiques [28], très vite épuisées en cas d'anoxie foetale, justifient des apports de glucosé à 10 %

(associés à une surveillance rapprochée de la tolérance glucidique). Une perfusion veineuse périphérique ou ombilicale si besoin, est toujours indiquée initialement chez le prématuré, même en l'absence de souffrance anoxique sévère. Par ailleurs, une hypocalcémie devra être recherchée systématiquement.

L'immatunité de la thermorégulation justifie de placer rapidement ces enfants en incubateur fermé autorégulé, préalablement chauffé à une température fonction du poids et du terme de l'enfant (neutralité thermique à 32 °C chez le nouveau-né à terme, à 35 °C chez le prématuré) [29], avec un bonnet sur la tête (l'hypothermie pouvant être responsable d'apnée, d'acidose métabolique et d'hypoglycémie chez le prématuré).

L'immatunité immunologique impose une aseptie rigoureuse lors de la réalisation de gestes médicaux chez ces enfants. L'immatunité hépatique et digestive rend compte des ictères précoces et des entéropathies vasculaires.

L'immatunité neurologique de la commande respiratoire peut être responsable d'apnées (surtout à partir du 3^e jour). Le traitement fait appel aux stimulations cutanées, au matelas pulsé (insufflation 10 à 30 fois par minute du matelas sur lequel repose la tête de l'enfant) et à la caféine (dose de charge 20 mg, entretien 5 mg · kg⁻¹ · j⁻¹ en une fois) en fonction de leur gravité, mais toujours en service de soins intensifs [30]. Par ailleurs, toute situation de stress physiologique intense (état de choc, sepsis sévère) peut provoquer des hémorragies intracrâniennes et/ou une leucomalacie périventriculaire, compromettant le devenir neurologique de ces nouveau-nés.

La précocité de la mise en condition et la rigueur de la surveillance postnatale sont des éléments décisifs pour l'évolution et le pronostic ultérieur de ces enfants.

Troubles glycémiqes néonataux

L'anoxie périnatale contribue à épuiser les réserves glycémiqes du nouveau-né. Celui-ci risque de développer rapidement une hypoglycémie à la naissance, lorsque les apports glucidiques placentaires ont cessé. De plus, l'hypoglycémie aggrave les conséquences métaboliques cérébrales de l'hypoxie [31]. Il est donc essentiel de dépister dès la naissance le nouveau-né hypoglycémique (10 % des nouveau-nés normaux à terme) ou à haut risque de le devenir, tel le nouveau-né présentant un retard de croissance intra-utérin ou soumis à un stress (souffrance foetale aiguë, hypothermie, détresse respiratoire ou hémodynamique, infection maternofoetale), le prématuré, le nouveau-né de mère diabétique (surtout si le diabète est mal équilibré, entraînant un état d'hyperinsulinisme) ou traitée par bêtabloquants, le nouveau-né hypertrophique.

Les signes cliniques sont souvent discrets (trémulations, hyperexcitabilité), mais parfois la pâleur, la cyanose, une hypotonie ou des convulsions attirent l'attention.

Après prélèvement d'une goutte de sang au bord externe du pied (désinfection locale sans solutés alcoolisés), le diagnostic est rapidement obtenu par Dextrostix[®] (glycémie < 0,45 g · L⁻¹) ou Haemoglukotest[®] (glycémie < 2,2 mmol · L⁻¹).

Chez le nouveau-né à risque, l'administration précoce et préventive de soluté glucosé à 10 % en perfusion continue sur la base de 60 à 80 mL · kg⁻¹ · j⁻¹ (soit 0,3 à 0,5 g · kg⁻¹ · h⁻¹) sera systématique. Le traitement curatif en cas d'hypoglycémie sévère (Dextrostix[®] blanc) fait appel à l'injection intraveineuse de 2 mL · kg⁻¹ de glucosé à 10 % rapidement relayé par une perfusion continue.

L'hyperglycémie doit aussi être évitée : responsable d'hypoglycémie secondaire par hyperinsulinisme réactionnel, elle diminue également la tolérance du cerveau foetal à l'hypoxie en aggravant l'acidose lactique [32] .

En pratique, l'hypoglycémie toujours néfaste et l'hyperglycémie potentiellement délétère doivent être prévenues ou traitées. La surveillance par Dextrostix[®] ou BM Test glycémie 20-800[®] est donc indispensable au cours et au décours de la réanimation néonatale pour adapter les apports glucosés qui ne doivent être « ni oubliés ni systématiques ».

Hypovolémie néonatale

Le nouveau-né ayant subi une anoxie périnatale a souvent tendance à l'hypovolémie. Outre les hémorragies maternelles ou placentaires et les transfusions foetomaternelles parfois à l'origine de la souffrance anoxique et constamment associées à une hypovolémie néonatale, plusieurs facteurs peuvent contribuer à rendre le nouveau-né hypovolémique : la précocité du clampage du cordon, justifiée par l'urgence, peut priver le nouveau-né de près de 30 % de sa volémie normale ; le nouveau-né hypoxique et en acidose est en vasoconstriction. La normalisation du pH sous l'effet de la ventilation assistée et parfois de l'alcalinisation par le bicarbonate de sodium fait chuter les résistances artérielles systémiques et induit une hypovolémie efficace par vasodilatation.

Le diagnostic d'hypovolémie, suspecté sur le contexte doit être rapidement confirmé par la mesure de la pression artérielle, bon reflet de la volémie chez le nouveau-né. La mesure automatique de la pression artérielle par méthode oscillométrique (Dinamap[®]) est pratique par son installation rapide et les mesures répétées qu'elle fournit.

Le traitement consiste en un remplissage vasculaire adapté.

Le choix de la voie veineuse dépend du degré d'urgence. La veine ombilicale est préférable en cas de grande urgence (rapidité d'accès et bon calibre permettant un remplissage rapide). Un cathéter court dans une veine périphérique peut être utilisé lorsque l'urgence est moindre (moins de risque iatrogène).

Le choix du produit de remplissage dépend de la cause de l'hypovolémie.

En cas d'hémorragie maternelle, placentaire ou de transfusion foetomaternelle avec anémie néonatale évidente (pâleur, microhématocrite ou mesure de l'hémoglobine par microponction type Hémocue[®] bas, soit $Ht < 45 \%$ ou $Hb < 15 \text{ g} \cdot \text{dL}^{-1}$ chez le nouveau-né à terme après 4 heures de vie, $Ht < 40 \%$ ou $Hb < 14 \text{ g} \cdot \text{dL}^{-1}$ chez le prématuré), le sang frais O Rhésus négatif (si possible CMV négatif, irradié si le nouveau-né est prématuré) est le produit de choix (à défaut, un culot globulaire O Rhésus négatif), avant de réaliser éventuellement une exsanguino-transfusion. La posologie initiale est de $10 \text{ mL} \cdot \text{kg}^{-1}$, éventuellement complétée en fonction du contexte (la transfusion de $4 \text{ mL} \cdot \text{kg}^{-1}$ de culot globulaire fait remonter le taux d'hémoglobine de $1 \text{ g} \cdot \text{dL}^{-1}$ environ). Une recherche positive d'hématies foetales dans le sang maternel (test de Kleihauer positif) permettra d'affirmer qu'une transfusion foetomaternelle est à l'origine de l'anémie du nouveau-né, ce qui impose l'administration maternelle de gammaglobulines anti-D afin de prévenir une immunisation foetomaternelle lors d'une future grossesse.

En dehors de ces situations hémorragiques, ou lorsque le sang n'est pas immédiatement disponible, le remplissage se fait à l'aide de $10 \text{ mL} \cdot \text{kg}^{-1}$ d'albumine à 10 % ou de solutés colloïdaux type Plasmion[®] [7]. La vitesse d'administration initiale du remplissage vasculaire dépend de la cause de l'hypovolémie et sera rapidement adaptée à la réponse hémodynamique jugée sur la surveillance permanente de la pression artérielle et de la fréquence cardiaque. L'hypervolémie et l'hypertension artérielle sont dangereuses chez le nouveau-né (surtout s'il est prématuré) après une anoxie cérébrale, car elles peuvent entraîner une hémorragie intracrânienne du fait de la perte de l'autorégulation du débit sanguin cérébral [25].

Effets néonataux immédiats de certaines thérapeutiques

Les morphiniques utilisés pour l'analgésie maternelle pendant le travail peuvent entraîner une dépression respiratoire postnatale chez le nouveau-né. Le score d'Apgar est normal à 1 minute puis l'enfant cesse de respirer et devient hypoxique vers 2-3 minutes de vie. Après ventilation au masque, l'administration de naloxone (Narcan[®], ampoule de $400 \mu\text{g}/1 \text{ mL}$), à la dose de $10 \mu\text{g} \cdot \text{kg}^{-1}$ (à répéter si besoin) par voie intraveineuse ou intratrachéale, voire $200 \mu\text{g}$ en intramusculaire permet d'antagoniser efficacement la dépression respiratoire initiale. L'utilisation de la naloxone n'est cependant justifiée qu'en cas de dépression respiratoire d'un nouveau-né de mère ayant effectivement reçu des morphiniques et seulement après avoir ventilé et oxygéné l'enfant [7]. En cas d'anoxie foetale surajoutée, l'administration précoce de naloxone doit être évitée car elle est inutile (le traitement reposant alors sur la ventilation du nouveau-né en oxygène pur) et potentiellement dangereuse (la naloxone aggrave les lésions cérébrales postanoxiques chez le rat nouveau-né) [33]. De plus, le rôle des endorphines sécrétées par le fœtus dans l'adaptation circulatoire en réponse à l'hypoxie n'est pas élucidé mais pourrait être important. Il n'est donc pas licite d'administrer systématiquement de la naloxone à tous les nouveau-nés dont la mère a reçu des morphiniques [34]. En revanche, la surveillance clinique et par oxymétrie de pouls en unité de

soins intensifs durant les premières heures de vie est indispensable, y compris chez les enfants ayant reçu de la naloxone par voie intraveineuse (sa demi-vie étant bien plus courte que celle des morphiniques utilisés) [7], car des épisodes prolongés d'hypoxémie peuvent s'observer au décours, en particulier pendant le sommeil [35]. Le problème de l'enfant né de mère héroïnomanne est le même, avec en plus les conséquences d'un syndrome de sevrage toujours possible.

Le thiopental (Nesdonal[®]) induit une dépression néonatale, fonction de la dose utilisée [36] et du délai entre l'induction anesthésique et l'extraction de l'enfant [37]. La dose usuelle de $4 \text{ mg} \cdot \text{kg}^{-1}$ de thiopental et un délai d'extraction inférieur à 10 minutes n'entraînent habituellement pas de retentissement respiratoire chez le nouveau-né. Lorsque ces conditions ne peuvent pas être respectées, l'enfant peut naître somnolent. Il faut alors assister la ventilation au masque ou par sonde d'intubation, jusqu'à ce que l'enfant récupère une autonomie respiratoire correcte et un état de conscience satisfaisant. Une ventilation mécanique temporaire peut être nécessaire.

L'utilisation des bêtabloquants pour contrôler l'hypertension artérielle dans la toxémie gravidique peut parfois retentir sur le fœtus [38] en diminuant sa capacité d'adaptation à l'hypoxie, et sur le nouveau-né, d'une part en retardant l'installation d'une ventilation autonome [39] et d'autre part en induisant une bradycardie ($\text{FC} < 100 \text{ b} \cdot \text{min}^{-1}$) responsable d'un bas débit cardiaque (la seule façon d'augmenter le débit cardiaque d'un nouveau-né est d'augmenter sa fréquence cardiaque, le volume d'éjection systolique étant déjà maximal à cet âge). Le traitement de l'insuffisance circulatoire dans ce contexte fait appel au glucagon (ampoule de 1 mg) à la dose de $0,3 \text{ mg} \cdot \text{kg}^{-1}$ par voie intraveineuse, ou à l'isoprotérénol (Isuprel[®], ampoule de 200 $\mu\text{g}/1 \text{ mL}$) à la dose de $5 \text{ mg} \cdot \text{kg}^{-1}$ par voie intraveineuse (dose de charge) relayée par une perfusion continue de $0,1$ à $1 \text{ mg} \cdot \text{kg}^{-1} \cdot \text{j}^{-1}$ à la seringue électrique.

Les effets sur l'enfant (sommolence, dépression respiratoire, voire apnées) des benzodiazépines administrées à la mère peuvent être antagonisés par le flumazénil (Anexate[®], ampoule de 500 $\mu\text{g}/5 \text{ mL}$). Son utilisation est peu codifiée chez le nouveau-né. La posologie recommandée est de $10 \text{ mg} \cdot \text{kg}^{-1}$ par voie intraveineuse avec un éventuel relai par une perfusion continue de $10 \text{ mg} \cdot \text{kg}^{-1} \cdot \text{h}^{-1}$ à la seringue électrique.

Infection materno-foetale

L'incidence des accouchements fébriles (température $> 38 \text{ }^\circ\text{C}$) est de l'ordre de 1 à 4 %. La fréquence de l'infection bactérienne néonatale est de l'ordre de 10 à 30 % en cas d'accouchement fébrile [40].

L'infection maternofoetale doit être évoquée devant un déclenchement prématuré du travail, une souffrance foetale aiguë, une anomalie du rythme cardiaque foetal pendant le travail ou un score d'Apgar bas sans cause obstétricale évidente, un liquide amniotique anormal (teinté ou fétide), une rupture prolongée (≥ 12 heures) de la poche des eaux, car la

symptomatologie maternelle (fièvre, infection urinaire ou génitale évidente) manque parfois.

Le diagnostic doit être suspecté chez le nouveau-né devant des signes cliniques très variés et non spécifiques tels une détresse respiratoire, un geignement, des accès de cyanose, des apnées, des troubles hémodynamiques (allongement du temps de recoloration cutanée, marbrures) voire un collapsus, une tachycardie, une hypo ou une hyperthermie, un syndrome hémorragique, des troubles neurologiques ou du comportement, des troubles digestifs, une éruption cutanée.

Les examens biologiques chez l'enfant (NFS, CRP, fibrinogène) et les examens bactériologiques chez la mère (ECBU, prélèvements gynécologiques, hémocultures) et l'enfant (liquide gastrique et frottis placentaire pour examen direct, anus, oreilles, hémocultures sur le sang du cordon) sont pratiqués en urgence à la naissance.

Outre le traitement symptomatique, l'antibiothérapie par voie parentérale par pénicilline du groupe A (ampicilline ou amoxicilline : $100 \text{ mg} \cdot \text{kg}^{-1} \cdot \text{j}^{-1}$ en injections intraveineuses fractionnées) et aminoside (nétromicine : $5 \text{ mg} \cdot \text{kg}^{-1} \cdot \text{j}^{-1}$ en une perfusion intraveineuse d'1 heure avec dosage des taux résiduels, pendant 48 heures) est débutée dès la naissance, après les prélèvements bactériologiques. Cette antibiothérapie est employée s'il existe un contexte évocateur chez un nouveau-né à terme, en l'absence de signe de gravité, ou si l'examen direct du liquide gastrique retrouve des cocci à Gram positif. Elle est rapidement bactéricide sur le streptocoque bêta-hémolytique du groupe B, la *Listeria*, et la plupart des *E. Coli*.

Une céphalosporine de 3^e génération (céfotaxime ou ceftriaxone) et un aminoside sont proposés en cas d'accouchement prématuré, d'antibiothérapie maternelle de plus de 48 heures, d'hospitalisation pendant le troisième trimestre de grossesse, ou de bacilles à Gram négatif à l'examen direct du liquide gastrique.

La triple association amoxicilline-céfotaxime-aminoside est adaptée en cas d'incertitude entre listériose et entérobactérie ou si l'état clinique de l'enfant est grave.

Enfin, le métronidazole peut être associé en cas de suspicion d'infection à germes anaérobies.

L'utilité et la nature de l'antibiothérapie sera rediscutée avec les résultats des cultures bactériologiques au bout de 48 heures (arrêt du traitement ou poursuite pendant 14 jours). La suite de la prise en charge se déroule en unité de soins intensifs. Un retard de quelques heures à la mise en route de ce traitement peut conduire à l'installation rapide d'un choc septique irréversible avec défaillance multiviscérale malgré une réanimation intensive. Le taux de mortalité reste encore élevé (10 à 20 %).

Détresses respiratoires médicales

Outre l'inhalation méconiale, la maladie des membranes hyalines et l'infection, déjà évoquées, il s'agit essentiellement du pneumothorax et du syndrome de persistance de la circulation foetale.

Pneumothorax

Pathologie néonatale observée chez 10 % des enfants présentant un liquide amniotique méconial et chez 2 à 3 % des nouveau-nés nécessitant une ventilation mécanique [9], la survenue d'un pneumothorax doit être systématiquement évoquée devant un échec de réanimation ou une désadaptation brutale de l'enfant au respirateur. Le pronostic vital est immédiatement mis en jeu en cas de pneumothorax bilatéral ou unilatéral compressif.

Le diagnostic évoqué devant une distension d'un hémithorax avec déplacement controlatéral des bruits du cœur peut être rapidement confirmé par la transillumination thoracique : l'application d'une source intense de lumière froide sur l'hémithorax concerné fait apparaître un large halo lumineux en cas de pneumothorax. La radiographie du thorax de face, parfois impossible à obtenir initialement dans ce contexte dramatique d'asphyxie aiguë, sera pratiquée secondairement.

Le traitement immédiat repose sur l'exsufflation à l'aiguille fine montée sur un robinet à 3 voies et une seringue de 20 ou 50 mL. La ponction est pratiquée sur la ligne médioclaviculaire au niveau du 2^e ou 3^e espace intercostal, en rasant le bord supérieur de la côte inférieure pour éviter le paquet vasculonerveux sous-costal. Après la mise en place dans la plèvre, l'aiguille doit être placée parallèlement à la paroi thoracique antérieure pour éviter la lacération du poumon lors de son retour à la paroi. Un drainage thoracique par un drain de Joly (calibre 8 ou 10) mis en place sur la ligne axillaire moyenne au niveau du 4^e espace intercostal est nécessaire, sous couvert d'une intubation et d'une ventilation contrôlée, lorsque l'exsufflation est intarissable (surtout chez l'enfant en ventilation mécanique) ou que la radiographie de contrôle montre l'absence de retour du poumon à la paroi.

Persistance de la circulation foetale ou HTA pulmonaire du nouveau-né

Pendant la phase d'adaptation à la vie extra-utérine (première semaine de vie), la musculature des artéioles pulmonaires est très réactive à tous les stimuli vasoconstricteurs (hypoxie, acidose), pouvant rapidement faire retourner la circulation cardiopulmonaire du nouveau-né au stade foetal.

Le syndrome est réalisé lorsque la pression artérielle pulmonaire reste ou redevient supérieure à la pression systémique. Il en résulte une hypoperfusion pulmonaire et un shunt droit-gauche par le canal artériel et/ou le foramen ovale.

Il existe des formes secondaires observées au cours des détresses respiratoires médicales (inhalation méconiale, maladie des membranes hyalines, détresse respiratoire transitoire) et chirurgicales (hernie diaphragmatique congénitale).

Les formes primitives concernent des nouveau-nés à terme avec des antécédents de souffrance foetale (1 fois sur 2), une cyanose précoce non oxygène-dépendante associée à une tachypnée, un parenchyme et une vascularisation pulmonaires normaux à la radiographie du thorax, une PaO₂ voisine de 45 mm Hg sous FIO₂ à 1 avec acidose métabolique fréquente. Le shunt droit-gauche ductal peut être mis en évidence par des mesures étagées de la PaO₂ transcutanée dans les zones sus- et sous-ductales.

L'échocardiographie avec Doppler permet d'éliminer une malformation cardiaque, retrouve des signes d'hyperpression droite (gros VD comprimant le VG, fuite tricuspide) et met en évidence le shunt droit-gauche.

Le traitement comprend une hyperventilation contrôlée (PaCO₂ entre 25 et 35 mmHg), le maintien des pressions systémiques aux valeurs physiologiques par remplissage vasculaire éventuellement associé à la perfusion d'agents inotropes positifs (Isuprel[®], Dobutrex[®]) et l'administration de drogues vasodilatatrices pulmonaires par voie intraveineuse (tolazoline, prostacycline) ou surtout inhalées (NO). L'oxygénation par circulation extracorporelle (ECMO) reste une alternative thérapeutique d'exception après échec des méthodes classiques de traitement.

Troubles congénitaux du rythme cardiaque

Le tissu nodal poursuit sa maturation électrophysiologique après la naissance, jusqu'à l'âge de 2 ans environ. Son immaturité est responsable d'une instabilité électrique chez le nouveau-né, qui peut se manifester par des troubles du rythme ou de la conduction supraventriculaires essentiellement.

Le diagnostic de tachycardie paroxystique supraventriculaire par rythme réciproque est souvent fait in utero. Elle peut être responsable d'un anasarque foetoplacentaire, d'une insuffisance cardiaque après 24 à 48 heures de vie. Le traitement de la crise du nouveau-né repose sur les manoeuvres vagales, la Striadyne[®] (1 mg · kg⁻¹ IVD), la stimulation auriculaire par voie oesophagienne ou la cardioversion externe (0,5 à 2 joules/kg) en cas de mauvaise tolérance.

Les blocs auriculoventriculaires (BAV) du nouveau-né sont associés à une malformation congénitale, une affection maternelle auto-immune (type lupus) ou un traitement pendant la grossesse (bêta-bloquants). Responsables d'une insuffisance cardiaque par bradycardie (le débit cardiaque dépend principalement de la fréquence cardiaque à la naissance, car le volume d'éjection systolique est déjà maximal), ils relèvent d'un traitement en unité de soins intensifs, par Isuprel[®] (isoprénaline 0,1 à 1 µg · kg⁻¹ · min⁻¹ seringue électrique), sonde d'entraînement endocavitaire et pace-maker miniaturisé si besoin (BAV irréversibles).

Anasarque foetoplacentaire

Rarement liés aux immunisations sanguines foetomaternelles sévères qui imposent une prise en charge précoce de la grossesse et du nouveau-né, les anasarques foetoplacentaires ont des étiologies très variées, dominées par les foetopathies et les troubles du rythme cardiaque foetal. Le diagnostic est souvent fait par échographie anténatale.

Le diagnostic clinique est évident devant l'aspect bouffi et oedématié, la pâleur cutanée, l'ascite, l'hépatosplénomégalie de l'enfant et le volumineux placenta.

La prise en charge initiale nécessite souvent une intubation trachéale et une ventilation contrôlée, la mise en place d'un abord veineux, une restriction hydrique ($50 \text{ mL} \cdot \text{kg}^{-1} \cdot \text{j}^{-1}$), parfois l'administration de diurétiques (type Lasilix[®] : $1 \text{ mg} \cdot \text{kg}^{-1} \text{ IVD}$), la position proclive et la ponction des épanchements séreux importants (ascite compressive gênant le jeu diaphragmatique, épanchements liquidiens pleuraux mal tolérés), la correction d'une hypoglycémie et d'une acidose métabolique persistant après ventilation mécanique.

En cas d'anasarque immunologique par incompatibilité Rhésus, la pose d'un cathéter veineux ombilical et une exsanguino-transfusion immédiate et contemporaine de la réanimation doivent être prévues avant la naissance, pour optimiser la rapidité de l'intervention multidisciplinaire sur ce nouveau-né. L'enfant sera transféré par SAMU en unité de soins intensifs pédiatrique.

RÉANIMATION NÉONATALE EN CAS DE PATHOLOGIE MALFORMATIVE

Détresses respiratoires

A trésie des choanes

Obstruction uni ou bilatérale de l'orifice postérieur des fosses nasales par un mur fibreux ou osseux, elle entraîne une détresse respiratoire néonatale immédiate (lorsqu'elle est bilatérale), marquée par une dyspnée intense avec cyanose et un tirage buccofacial et sous-mentonnier disparaissant aux cris (le nouveau-né ne respire spontanément et au repos que par le nez durant les premières semaines de vie).

Le diagnostic doit être fait en salle de naissance, lors de l'aspiration nasopharyngée bilatérale systématique (dépistage des formes unilatérales, ne se révélant parfois que plus tardivement, à la têtée, et disparaissant lors des cris), la sonde ch 6 ou 8 butant alors à 2 ou 3 cm de l'orifice nasal.

La conduite à tenir initiale est dominée par la liberté des voies aériennes [41] : maintenir l'ouverture de la bouche du nouveau-né par une canule de Guedel n° 00 ou n° 0 fixée solidement par un sparadrap (sans obstruer l'orifice) et

poser une sonde gastrique par voie orale (déclive au sac). L'amélioration de la détresse respiratoire doit être rapide. Dans le cas contraire, le nouveau-né sera intubé par voie oro-trachéale (sonde d'intubation minutieusement fixée). La surveillance par l'auscultation pulmonaire répétée permettra le diagnostic précoce des complications usuelles de la ventilation mécanique (pneumothorax, intubation devenue sélective, extubation accidentelle).

Le transfert de ces enfants par Samu pédiatrique (en position assise, avec aspirations pharyngées douces et répétées) est réalisé en urgence vers une unité de réanimation néonatale, à proximité d'un service d'ORL pédiatrique, où la correction chirurgicale par résection-plastie pourra être entreprise.

La recherche d'anomalies viscérales associées doit être systématique (anomalies congénitales associées dans 72 % des cas).

Syndrome de Pierre-Robin

Il s'agit d'un syndrome polymalformatif congénital fréquent (1/2 000 naissances) associant microrétrognathisme, fente palatine, et glossoptose par hypoplasie des organes dérivés de l'arc mandibulaire. Elle est responsable d'une détresse respiratoire néonatale par chute de la langue en arrière obstruant le nasopharynx (particulièrement marquée lors de la déglutition et des efforts inspiratoires), et d'un encombrement des voies aériennes supérieures.

Le diagnostic est porté à l'inspection sur l'association de la détresse respiratoire et des anomalies morphologiques précédemment décrites.

Assurer la liberté des voies aériennes constitue là encore la priorité : mettre en place une canule de Guedel n° 00 ou n° 0 si possible. Si la bouche est trop petite, placer une sonde d'intubation de gros calibre (4 ou 5) en position pharyngée [13] ou une grosse sonde nasogastrique [42] pour empêcher la formation d'une pression pharyngée négative et éviter ainsi l'obstruction complète du pharynx par la langue. Aspirer fréquemment les sécrétions pharyngées avec douceur. Mise en décubitus ventral pour éviter la chute de la langue en arrière. En l'absence d'amélioration de la ventilation dans cette position, l'intubation nasotrachéale (toujours difficile) et la ventilation contrôlée sont nécessaires (l'utilisation d'une lame de type Oxford permet parfois une intubation plus aisée). La fixation de la sonde d'intubation endotrachéale doit être solide afin d'éviter tout déplacement secondaire particulièrement dramatique dans ce contexte, en particulier lors du transport. Le masque laryngé n° 1 est une alternative intéressante en cas d'intubation impossible chez ces patients, permettant une ventilation de sauvetage temporaire dans les situations critiques [18]. Il peut également servir de guide lors d'une intubation à l'aveugle [43]. L'idéal serait de pouvoir disposer d'un fibroscope bronchique pédiatrique dans cette situation d'intubation extrêmement délicate. Le transfert de ces patients en réanimation néonatale à proximité d'un service d'ORL pédiatrique se fait par SAMU.

Hernie diaphragmatique

Malformation congénitale fréquente - 1/2 200 naissances totales [44] , 1/5 500 nouveau-nés vivants [45] - , la hernie diaphragmatique est un défaut diaphragmatique postérolatéral le plus souvent situé à gauche (80 à 90 % des cas), avec passage de viscères abdominaux dans le thorax par l'orifice de Bochdalek. L'arrêt du développement pulmonaire du fait de la hernie intrathoracique des organes abdominaux explique l'hypoplasie pulmonaire ipsilatérale constamment associée [46] lorsque la hernie est large. Dans les cas sévères, il existe une hypoplasie pulmonaire bilatérale, provoquant une détresse respiratoire sévère avec hypoxie réfractaire, shunt droit-gauche et hypertension artérielle pulmonaire.

Dans la plupart des cas, le diagnostic anténatal par échographie permet le transfert maternel avant l'accouchement dans un hôpital disposant d'un centre médicochirurgical pédiatrique, ou à défaut l'assistance anténatale par un Smur pédiatrique.

La hernie diaphragmatique méconnue se révèle parfois brutalement à la naissance par un tableau de détresse respiratoire rapide et croissante avec cyanose, abdomen plat, thorax distendu, absence ou diminution franche du murmure vésiculaire du côté hernié parfois remplacé par des bruits hydro-aériques d'origine digestive, déplacement des bruits du coeur à droite dans la forme gauche. La confirmation du diagnostic par radiographie de thorax avec sonde gastrique en place ne doit pas retarder la réanimation initiale.

La prise en charge urgente des hernies diaphragmatiques congénitales n'est pas la correction chirurgicale du défaut diaphragmatique, qui diminue la compliance pulmonaire déjà altérée en préopératoire et grève encore le pronostic vital [47] [48] [49] , mais la stabilisation des fonctions respiratoire et hémodynamique [50] .

La ventilation au masque est contre-indiquée (distention gastrique intrathoracique aggravant la compression pulmonaire). Il faut intuber d'emblée le nouveau-né avec une sonde d'intubation de diamètre interne de 0,5 mm de plus par rapport à la norme.

Les modalités de la ventilation mécanique sont les suivantes : en oxygène pur ($FIO_2 = 1$), faibles volumes courants (du fait de l'hypoplasie pulmonaire), pressions d'insufflation basses (maximum 20 à 30 cmH_2O si possible, pour éviter la survenue catastrophique d'un pneumothorax sur le poumon controlatéral qui assure à lui seul l'hématose), sans PEP initialement si possible, rapport I/E = 1/1, fréquence respiratoire élevée ($\geq 80 \text{ c} \cdot \text{min}^{-1}$) pour assurer une ventilation minute suffisante et tenter même d'hyperventiler l'enfant pour obtenir une hypocapnie relative ($PaCO_2$ entre 25 et 35 mmHg) qui contribue à abaisser les résistances vasculaires pulmonaires et améliore le débit artériel pulmonaire, facteur crucial d'une hématose correcte chez ces enfants. Les constantes de ventilation seront adaptées aux valeurs de $PTcO_2$, $PTcCO_2$, SaO_2 mesurées en sus- et sous-ductal (en amont et en aval du canal artériel). Si l'hypoxie persiste, il faudra augmenter les constantes de ventilation, adjoindre

une PEP de + 3 à 5 cmH₂O, utiliser d'éventuels agents vasodilatateurs pulmonaires (prostaglandines E1 et E2, tolazoline, et surtout NO qui est un vasodilatateur pulmonaire pur et n'induit pas de baisse des résistances vasculaires systémiques).

Si l'enfant reste désadapté du respirateur, une sédation par Hypnovel[®] (150 µg · kg²¹ IVD puis 150 à 200 µg · kg²¹ · h²¹ en continu), fentanyl (3 à 4 µg · kg²¹ · h²¹) et une curarisation par Norcuron[®] (80 à 100 µg · kg²¹) ou Tracrium[®] (0,5 mg · kg²¹ · h²¹) seront nécessaires. Le matériel de drainage thoracique doit être prêt à l'emploi, car l'éventualité d'un pneumothorax (de pronostic très péjoratif) [51] [52] sur l'unique poumon restant fonctionnel est possible à tout moment (toute détérioration subite de la fonction respiratoire doit faire évoquer un pneumothorax controlatéral à la hernie).

La normalisation rapide du pH est si importante pour la perfusion pulmonaire de ces nouveau-nés [9] qu'il est impératif de corriger rapidement la composante métabolique de l'acidose lorsque l'acidose gazeuse a été compensée par la ventilation.

La vidange gastrique douce et répétée (décompression pulmonaire), le remplissage vasculaire (hypovolémie fréquente), des apports hydriques de base limités (50 à 60 mL · kg²¹ · j²¹) et parfois les inotropes positifs (dopamine ± dobutamine à la dose de 5 à 20 µg · kg²¹ · min²¹) sont les autres thérapeutiques importantes à mettre en oeuvre avant le transfert rapide de ces enfants en réanimation près d'un service de chirurgie infantile ou dans une unité médicochirurgicale.

Une stabilisation préopératoire de 24 à 48 heures est nécessaire avant le geste chirurgical. Dans les formes graves, la ventilation à haute fréquence par oscillation (HFO) et/ou des techniques d'assistance extracorporelle (ECMO, AREC) permettent parfois de passer le cap difficile initial. L'indication de ces techniques récentes reste à définir précisément. Les résultats des premières études sur la mortalité des enfants bénéficiant de l'ECMO sont contradictoires [53] [54] .

La recherche de malformations associées, en particulier cardiaques (16 à 23 %), est systématique avant toute intervention chirurgicale [55] [56] .

Malgré les progrès de la prise en charge anté et postnatale, la mortalité de cette pathologie reste stable (50 % de décès) [57] [58] [59] . Certaines équipes proposent une réparation in utero des formes majeures de hernies diaphragmatiques congénitales, avec des résultats pour le moment peu probants.

Cardiopathies congénitales à révélation néonatale

Le diagnostic des cardiopathies congénitales repose avant tout sur l'échocardiographie avec examen Doppler, si elles n'ont pas été diagnostiquées par une échographie anténatale.

Hypoxémies réfractaires et cardiopathies cyanogènes

Elles associent une cyanose généralisée majorée aux cris sans signe de détresse respiratoire et une PaO_2 ou $\text{TcPO}_2 < 40$ mm Hg sous air ambiant ne s'élevant pas franchement sous oxygène pur.

La radiographie du thorax de face oriente le diagnostic :

- une surcharge vasculaire (artérielle) pulmonaire et un coeur ovoïde, à pédicule vasculaire étroit, couché sur le diaphragme, évoquent une transposition des gros vaisseaux isolée (TGV). la cyanose est très précoce (12 à 24 premières heures), intense et isolée (le nouveau-né va bien par ailleurs). Le traitement d'urgence repose sur l'atrioseptotomie de Rashkind et la perfusion de PGE1, la correction anatomique sera entreprise avant le 15^e jour.

- un poumon « brouillard » de surcharge veineuse et une insuffisance cardiaque à petit coeur orientent vers le diagnostic de retour veineux pulmonaire anormal total (RVPTA : les veines pulmonaires se jettent dans la VCI ou la veine porte). Le traitement chirurgical immédiat permet souvent la guérison définitive.

- devant un poumon clair à la radiographie, on évoque : une tétralogie de Fallot (sténose pulmonaire à septum interventriculaire ouvert, aorte à cheval sur les deux ventricules, coeur en sabot, poumons hypovascularisés, jamais d'insuffisance cardiaque. Le traitement d'urgence des formes mal tolérées avec $\text{SaO}_2 \leq 75\%$ repose sur la perfusion de PGE1 et la chirurgie palliative en attendant la cure chirurgicale définitive entre 6 mois et 2 ans), une triade de Fallot (sténose pulmonaire à septum ventriculaire intact avec ou sans hypoplasie du VD, gros coeur, insuffisance cardiaque), une atrésie tricuspide (axe de QRS à -30° à l'ECG) ou une maladie d'Ebstein (malposition tricuspидienne et auricularisation du VD, énorme cardiomégalie avec $\text{RCT} \geq 0,70$, de traitement médical), une dextrocardie ou une lévocardie.

Ces enfants sont transférés par Samu pédiatrique, perfusés et en ventilation spontanée sous air, vers un service de cardiologie infantile car une décompensation cardiorespiratoire brutale est possible à tout moment.

Défaillances cardio-circulatoires aiguës

Elles associent un teint gris, une pâleur, une polypnée et des signes de lutte respiratoire, une tachycardie, un galop, une hépatomégalie, un collapsus, une oligurie.

La recherche des pouls périphériques permet l'orientation diagnostique vers un obstacle sur la voie gauche telle :

- une hypoplasie du ventricule gauche : absence de pouls aux 4 membres, intervalle libre clinique de 12 à 48 heures, cardiomégalie et surcharge pulmonaire veineuse à la radiographie du thorax, la survie n'est possible qu'en

présence d'un large canal artériel, le traitement repose sur la transplantation cardiaque ;

- une coarctation de l'aorte très serrée : absence des pouls fémoraux et asymétrie tensionnelle entre membres supérieurs et inférieurs $>$ à 20 mmHg, cardiomégalie et surcharge vasculaire pulmonaire à la radiographie, le traitement médical repose sur la perfusion de PGE1 avant le 15^e jour en attendant la résection-anastomose chirurgicale différée la plupart du temps ;

- une interruption de l'arche aortique : pouls radial droit seul perceptible, cyanose différentielle, malformation intracardiaque toujours associée, traitement par PGE1 avant chirurgie.

Une fistule artérioveineuse intracrânienne (anévrisme de l'ampoule de Galien, souffle intracrânien, cardiomégalie), une décompensation des obstacles de la voie droite et un retour veineux pulmonaire total anormal (cyanose associée), un canal artériel persistant, une anomalie d'Ebstein, un canal atrioventriculaire complet (trisomie 21, axe de QRS à -90° à l'ECG) ou une communication inter-ventriculaire peuvent également être responsables d'une insuffisance cardiaque du nouveau-né.

Persistance du canal artériel

Le canal artériel fait communiquer la bifurcation de l'artère pulmonaire et l'aorte descendante au-dessous de l'origine de l'artère sous-clavière gauche. À la naissance, le canal artériel se ferme en deux étapes successives. La première, fonctionnelle (contraction des fibres musculaires lisses de la média sous l'effet de l'augmentation de la PaO_2), est complète en 10 à 15 heures, mais réversible sous l'effet de l'hypoxie par exemple. La seconde, anatomique (formation du ligament artériel), est constituée en 2 à 3 semaines. Chez le nouveau-né normal, la fermeture du canal artériel est effective au 4^e jour.

Chez le prématuré présentant une détresse respiratoire, le canal artériel peut rester ouvert, provoquer un shunt gauche-droit et avoir des conséquences respiratoires (impossibilité de sevrage du respirateur, aggravation d'une maladie pulmonaire par surcharge vasculaire), cardiaques (insuffisance cardiaque progressive) et digestives (entéocolite).

Le diagnostic est évoqué chez un prématuré devant les éléments suivants : l'amplitude exagérée des pouls et un souffle sous-claviculaire gauche, une cardiomégalie et une augmentation de la vascularisation pulmonaire sur la radiographie de thorax, une dilatation des cavités gauches à l'échocardiographie, la présence d'un vol diastolique au doppler artériel cérébral et une augmentation du débit aortique mesuré par Doppler. La présence d'un flux systolo-diastolique positif dans le tronc pulmonaire au Doppler permet le diagnostic de certitude.

Les troubles respiratoires et/ou cardiocirculatoires motivent le traitement du canal artériel persistant. Restriction hydro-sodée, diurétiques et fermeture médicale par Indocid[®] (indométacine, inhibiteur de la synthèse des

prostaglandines, injection intraveineuse de $0,2 \text{ mg} \cdot \text{kg}^{-1}$ 1 à 3 fois/jour, efficace avant j10 chez le prématuré de moins de 32 semaines) en première intention, la ligature chirurgicale s'imposant en cas d'échec, de récurrence ou de contre-indication à l'indométacine (au-delà de 2 à 3 semaines après la naissance, les chances d'obtenir une fermeture spontanée du canal artériel sont très faibles).

Pathologies digestives néonatales

Atrésie de l'oesophage

Anomalie congénitale fréquente (1/4 500 naissances), de diagnostic anténatal difficile (sensibilité de l'échographie après 18 semaines de gestation = 42 %, VPP de l'absence de poche à air gastrique associée à un hydramnios = 56 %) [60], il s'agit de l'interruption de la continuité de l'oesophage avec existence d'un cul-de-sac supérieur et inférieur. Dans la majorité des cas, il existe une fistule entre le cul-de-sac inférieur et la trachée (type III de la classification de Gros dans 92 % des cas). L'atrésie sans fistule (type I), avec un grand intervalle entre les deux culs-de-sac, arrive en deuxième position avec 8 à 9 % des cas. L'atrésie du bout supérieur de l'oesophage explique la fréquence de l'hydramnios associé à cette pathologie (85 %).

Elle expose le nouveau-né, dès les premières minutes de vie, au risque d'inondation trachéobronchique par inhalation répétée de salive et au reflux de liquide gastrique par la fistule, source de complications pulmonaires gravissimes.

Le diagnostic, systématiquement évoqué devant un hydramnios, repose sur l'impossibilité de passer une sonde n° 8 dans l'estomac (butée à 10 cm des arcades dentaires supérieures) et un test de la seringue négatif (silence épigastrique à l'auscultation lors de l'injection de 5 mL d'air dans la sonde). Il est éventuellement confirmé par les radiographies pulmonaire et d'ASP (sonde enroulée dans le cul-de-sac oesophagien supérieur au niveau de D2-D3, aération digestive traduisant la présence d'une fistule du bout inférieur). L'utilisation de produits de contraste pour visualiser le cul-de-sac supérieur est contre-indiquée. S'il n'est pas fait à la naissance, le diagnostic doit être évoqué devant une hypersalivation et une détresse respiratoire d'apparition secondaire.

L'attitude pratique vise à éviter le risque majeur d'inhalation.

Si le nouveau-né a besoin d'une ventilation assistée (prématuré, anoxie foetale), il faut : aspirer rapidement le cul-de-sac oesophagien supérieur de façon à éviter l'inhalation salivaire. Intuber la trachée en essayant de descendre le tube en-dessous de la fistule trachéo-oesophagienne pour éviter la distension aérique gastrique qui gêne la course diaphragmatique et qui peut favoriser le reflux de liquide gastrique acide dans la trachée. Ceci est en pratique parfois difficile à réaliser sans risquer l'intubation sélective de la bronche souche droite. Ventiler en utilisant de faibles pressions d'insufflation après avoir placé l'enfant en position demi-assise pour réduire le risque de reflux gastrique dans la fistule et d'inhalation du contenu du cul-de-sac oesophagien supérieur (il est

parfois possible de laisser l'enfant en ventilation spontanée par sa sonde d'intubation). Aspirer de manière continue le cul-de-sac oesophagien supérieur à l'aide d'une sonde à double courant (Salem n° 10-12).

Si la ventilation mécanique n'est pas nécessaire, il faut : mettre l'enfant en position demi-assise. Aspirer en continu le cul-de-sac oesophagien supérieur (- 30 cm d'eau) à l'aide d'une sonde de Salem n° 12. L'aspiration salivaire peut être plus facile si on utilise en plus une sonde de Salem n° 8 percée de 5 à 6 trous et disposée en double ou triple cercle dans la cavité buccale.

Dans les 2 cas, la mise en place d'une perfusion veineuse de soluté glucosé à 10 % avec électrolytes, la lutte contre l'hypothermie et le maintien de la position demi-assise s'imposent avant et pendant le transfert rapide par SAMU vers une unité de réanimation médicochirurgicale.

L'existence d'une atrésie de l'oesophage doit faire rechercher des malformations associées présentes dans 25 à 50 % des cas : aberrations chromosomiques surtout (trisomies 13, 18 ou 21), anomalies cardiaques (10 à 37 %, canal artériel, CIV, CIA), gastro-intestinales (7 à 23 %, imperforation anale, atrésie duodénale), squelettiques (11 à 24 %, vertébrale ou des membres), génito-urinaires (hypospadias, ectopie testiculaire) ou autres (11 à 48 %, SNC, ORL, pulmonaire et paroi abdominale). L'atrésie de l'oesophage peut être l'un des éléments du syndrome de VACTERL associant au moins trois des anomalies suivantes : anomalies Vertébrales, imperforation Anale, Cardiopathie, fistule Trachéo-oesophagienne avec ou sans atrésie de l'oesophage, hypoplasie radiale associée ou non à des anomalies rénales, et malformations des extrémités [\[50\]](#) .

La survie des enfants présentant une atrésie de l'oesophage isolée avoisine les 100 %. Le risque de décès est exclusivement lié aux malformations associées.

Omphalocèle et laparochisis

L'omphalocèle (1/5 000 naissances) se caractérise par un défaut de la paroi abdominale péri-ombilicale concernant la peau, le tissu sous-cutané et les aponévroses sous-jacentes [\[50\]](#) . Le contenu abdominal est entouré d'une membrane fragile, parfois rompue, composée de péritoine pariétal et de membrane amniotique, qui fait hernie sur l'abdomen en position médiane. Le cordon ombilical s'insère sur le sac sur son versant inférieur. Ce défaut est secondaire à une anomalie de la réintégration du tractus digestif dans la cavité abdominale au cours de la 11^e semaine de vie embryonnaire. De taille variable, il y a toujours malrotation du tube digestif associée. La recherche d'autres anomalies est systématique : trisomie 13 ou 18 (40 % des cas), malformations congénitales associées (50 % des cas) cardiaques, digestives, génito-urinaires ou du tube neural. Le syndrome de Wiedemann-Beckwith associe hypoglycémie, macroglossie, indentations auriculaires, viscéromégalie à des anomalies du cordon ombilical (il concerne 9 % des enfants atteints d'omphalocèle).

Le laparoschisis (1/10 000 à 1/15 000 naissances) se caractérise par une éviscération du contenu abdominal à travers un défaut para-ombilical de la paroi abdominale (le plus souvent à droite de l'ombilic). L'ombilic est en situation normale, séparé du défaut pariétal par un intervalle de peau saine. À la différence de l'omphalocèle, il n'y a pas de sac herniaire. Les anses intestinales herniées, oedématisées, violacées, sont recouvertes d'un exsudat inflammatoire et de fausses membranes liés à la péritonite chimique. Ce défaut, qui concerne toute la paroi, est secondaire à une interruption de l'apport vasculaire au cours du développement embryonnaire : artère omphalo-mésentérique ou veine ombilicale. D'autres malformations congénitales, surtout digestives, peuvent s'y associer mais elles sont plus rares : atrésie duodénale, du grêle ou du côlon. Il y a retard de croissance intra-utérine dans 2/3 des cas, prématurité dans 1/3 des cas, liquide amniotique méconial dans 40 à 60 % des cas.

Ces défauts de la paroi abdominale exposent le nouveau-né aux risques d'hypothermie (favorisée par les larges surfaces d'échanges créées par la malformation), de rupture du sac de l'omphalocèle, d'infection (par absence de revêtement des viscères extériorisés), de torsion des pédicules vasculaires avec risque de nécrose digestive et d'occlusion néonatale.

Le diagnostic par échographie anténatale est la règle, permettant le transfert de la mère dans un centre disposant d'une maternité et d'une unité médico-chirurgicale pédiatrique. La césarienne n'a pas d'indication systématique. Dans les autres cas, la simple inspection des organes éviscérés à la naissance suffit pour le diagnostic.

Ces deux pathologies, anatomiquement et embryologiquement très différentes, partagent les mêmes impératifs de prise en charge en période périnatale.

En cas d'omphalocèle, le clampage du cordon n'est fait qu'après avoir vérifié l'absence d'anse intestinale herniée (risque de ligature accidentelle d'une anse digestive). Le clamp de Barr est placé à 10 cm environ de l'implantation du cordon.

L'enfant doit être manipulé avec une asepsie rigoureuse (casaque et gants stériles) en évitant de toucher à la malformation pour éviter de léser les anses digestives.

La limitation des déperditions hydriques et thermiques est assurée par l'utilisation d'un « sac à grêle » [\[61\]](#). Ce sac en matière plastique transparente, stérile, est doté d'une extrémité supérieure pouvant être fermée par laçage. Le tronc, les membres inférieurs et les anses extériorisées du nouveau-né sont enfermés dans ce sac, remonté et fermé sous les aisselles. L'emballage des anses digestives dans des compresses ou du coton cardé est à proscrire formellement. L'enfant est alors placé en décubitus latéral (pour éviter les compressions vasculaires lorsque l'omphalocèle est volumineuse) dans un incubateur.

Les indications d'intubation trachéale dépendent de l'existence ou non de signes de détresse respiratoire habituellement absents. Il faut ensuite poser une sonde gastrique, vider l'estomac, et laisser la sonde ouverte au sac, en position déclive. La mise en place d'une voie d'abord veineuse permet la correction des désordres hémodynamiques et l'apport des besoins hydro-électrolytiques et glucosés de base.

Un examen clinique soigneux et une radiographie du thorax sont systématiques à la recherche de malformations associées, en particulier cardiaques, plus fréquentes avec les omphalocèles qu'avec les laparoschisis surtout avec les omphalocèles de faible diamètre [62].

Après accord téléphonique, ces enfants sont transférés par Smur pédiatrique dans une unité médico-chirurgicale infantile.

Occlusions néonatales

On suspecte une occlusion néonatale dans 50 % des cas au cours du troisième trimestre de la grossesse sur la notion d'hydramnios, d'autant plus volumineux que l'occlusion est haute, et d'images échographiques anormales.

D'étiologies variées, anatomiques ou fonctionnelles, le tableau clinique est dominé par les vomissements (toujours pathologiques dans les premières heures suivant la naissance) clairs en cas d'occlusion pré-ampullaire (rare), bilieux en cas d'occlusion digestive haute sous-ampullaire, par le ballonnement abdominal (d'autant plus important que l'obstacle est distal, avec risque de détresse respiratoire par limitation de la course diaphragmatique et diminution de la compliance de la cage thoracique) et le retard d'élimination du méconium de plus de 24 heures dans les occlusions digestives basses.

Les principales étiologies des occlusions néonatales sont les suivantes :

- Occlusions digestives hautes pré-ampullaires (estomac et pylore)

Les membranes antrales, le diaphragme pylorique, et l'atrésie pyloro-antrale se manifestent par des vomissements clairs, une dysphagie et une hypersalivation, un abdomen plat et normal à la palpation, une distension gastrique parfois. L'ASP montre des niveaux hydro-aériques gastriques.

Le volvulus de l'estomac est caractérisé par une triade clinique associant distension gastrique importante, détresse respiratoire et/ou hémodynamique, vomissements ou efforts de vomissements improductifs (impossibilité de passer une sonde gastrique). L'ASP montre des niveaux hydro-aériques gastriques. L'association à une hernie diaphragmatique est fréquente (65 % des cas). Le traitement chirurgical, urgent, consiste en une fixation de l'estomac après réduction du volvulus.

- Occlusions digestives hautes post-ampullaires (duodénum et intestin grêle)

Les sténoses et atrésies duodénales, le pancréas annulaire, les occlusions duodénales par malrotation se manifestent par la survenue précoce de vomissements bilieux, une aspiration digestive très productive et un ballonnement gastrique contrastant avec un abdomen plat. Dans les formes complètes, l'ASP caractéristique montre une double bulle aérique correspondant à l'estomac et à la partie initiale du duodénum dilaté. Le siège de l'obstruction peut être extrinsèque (brides de Ladd, veine porte antérieure, pancréas annulaire) ou intrinsèque (diaphragme ou atrésie). L'association à une trisomie 21 est fréquente (20 à 30 % des cas).

Les atrésies (95 %) et les sténoses (5 %) jéjuno-iléales sont évoquées devant des vomissements bilieux, un ballonnement abdominal, un retard d'élimination du méconium et parfois un ictère. L'ASP montre des niveaux hydro-aériques et des anses intestinales dilatées, d'autant plus nombreux que l'obstacle est distal.

Le volvulus du grêle se caractérise par un collapsus brutal avec selles sanglantes, un abdomen douloureux et distendu. C'est une urgence chirurgicale majeure.

- Occlusions digestives basses (côlon)

L'atrésie colique est rare (1/15 000 à 1/20 000 naissances). Elle est due à un accident vasculaire in utero. Distension abdominale et retard à l'élimination du méconium sont au premier plan. L'ASP retrouve des anses dilatées et de très nombreux niveaux hydro-aériques.

Le diagnostic différentiel est le syndrome du petit côlon gauche néonatal : il s'agit d'une maladie fonctionnelle du côlon distal, chez un enfant né de mère diabétique dans 40 à 75 % des cas.

La maladie de Hirschsprung ou mégacôlon congénital est une pathologie caractérisée par une obstruction colique plus ou moins complète secondaire à l'absence de cellules ganglionnaires parasymphatiques dans le tube digestif distal (zone rectosigmoïdienne dans 80 % des cas). Son incidence est estimée à 1/5 000 naissances, avec une nette prédominance masculine. Le retard à l'élimination du méconium au-delà de 24-48 heures, un syndrome occlusif ou un tableau d'entérocolite peuvent révéler la maladie.

Diagnostiquées avec retard, toutes ces occlusions peuvent se compliquer d'ischémie intestinale et de nécrose digestive, de péritonite, de déshydratation, de désordres métaboliques et de détresse respiratoire.

La prise en charge initiale commune aux occlusions néonatales comprend : repos digestif complet, pose d'une sonde gastrique ou d'une sonde de Salem et aspiration continue pour éviter la stase digestive et la distension des anses intestinales en amont de l'obstacle, abord veineux périphérique et correction d'une acidose métabolique, de troubles hémodynamiques et hydro-électrolytiques, intubation et ventilation contrôlée si détresse respiratoire. L'antibiothérapie curative de première intention n'a pas d'indication en l'absence de complication infectieuse patente.

Après accord téléphonique, l'enfant est transféré en unité de soins intensifs pédiatrique à proximité d'un service de chirurgie spécialisé.

Iléus méconial

Il se manifeste par un retard d'élimination du méconium, anormalement épais, et un syndrome occlusif d'aggravation progressive en 24 à 48 heures. Il accompagne la mucoviscidose. Dans ses formes compliquées, il s'y associe un volvulus ou une atresie du grêle, un pseudo-kyste méconial, une nécrose ou une perforation digestive avec péritonite. L'ASP retrouve des anses dilatées et, dans 70 % des cas, des bulles dans l'iléon terminal correspondant à l'air entourant les billes de méconium. Dans l'iléus méconial simple, le lavement prudent et éventuellement répété permet la levée de l'obstacle dans 30 à 40 % des cas, avec un risque toujours présent d'hypovolémie et de rupture digestive. Le traitement des formes compliquées relève de la chirurgie.

Péritonite méconiale et perforations digestives

Faisant suite à une perforation anténatale du tube digestif, possible dès le quatrième mois de grossesse, la péritonite méconiale se caractérise par une réaction péritonéale aseptique initialement (le méconium étant stérile). Si la perforation n'est pas bouchée à la naissance, la colonisation bactérienne du tube digestif va conduire à une infection péritonéale après quelques heures de vie. Elle se manifeste par un abdomen tendu et non dépressible dès la naissance, associé à des résidus verts ou des vomissements bilieux précoces. Plus rarement, on retrouve une ascite méconiale avec hypotension, oligurie, anasarque, choc hypovolémique et/ou infectieux. L'ASP montre un abdomen opaque avec des signes occlusifs et des calcifications diffuses ou localisées. Le traitement est chirurgical en cas de syndrome occlusif ou de perforation digestive. Lorsqu'il existe une ascite méconiale, un remplissage vasculaire doit être entrepris. Une antibiothérapie à large spectre est indiquée devant des signes de surinfection bactérienne.

Idiopathiques ou secondaires (perforation gastrique après ischémie-anoxie néonatale, sonde gastrique, ventilation mécanique), les perforations digestives sont responsables d'une lourde mortalité chez le nouveau-né (environ 30 %) par infection sévère. Le traitement est chirurgical après équilibre hydro-électrolytique si nécessaire.

Malformations anorectales (MAR)

Elles regroupent un large éventail d'entités différentes, de la simple sténose anale à l'agénésie complète de l'anorectum, associée à des anomalies du développement génito-urinaire. L'incidence des MAR est d'environ 1/5 000 naissances, avec une prépondérance masculine. La position du cul-de-sac intestinal terminal par rapport à la sangle des releveurs distingue les formes hautes (graves) des formes basses (plus favorables).

Les MAR exposent au risque de complications occlusives si le diagnostic est méconnu.

Le diagnostic est porté à la naissance suite à l'examen systématique du périnée et au toucher rectal.

Lorsque le diagnostic est fait à la naissance, ne pas alimenter l'enfant, poser une sonde gastrique ouverte en déclive au sac et une voie d'abord veineuse périphérique, mettre en incubateur. Lorsque le diagnostic est tardif, la prise en charge est la même que pour les occlusions (arrêt de l'alimentation, sonde gastrique en aspiration douce et continue, réhydratation par voie veineuse, correction des troubles hémodynamiques liés à la constitution du troisième secteur).

L'enfant est ensuite transféré en service de chirurgie infantile ou en unité de soins intensifs médico-chirurgicale selon son état. Le transport est simple dans les formes isolées dépistées dès la naissance, mais toujours médicalisé dans les formes vues tardivement ou compliquées.

Le bilan paraclinique indispensable permet de déterminer la hauteur du rectum par rapport à la sangle, de rechercher des fistules (recto-urinaire avec méconiurie, périnéale ou vaginale) et des malformations associées (5 à 60 % des cas, VACTERL, anomalies chromosomiques dans 16 % des cas).

Spina bifida et myéломéningocèle

Le spina bifida est défini par l'absence de fermeture d'un ou de plusieurs arcs vertébraux postérieurs, associée dans les formes les plus graves, à une extériorisation des méninges et de la moelle épinière (myéломéningocèle). Les risques sont essentiellement infectieux par rupture méningée (infection constante après 24 heures) et neurologique pour le pronostic ultérieur dans les cas de myéломéningocèle (1/1 000 naissances).

L'examen clinique permet de différencier les deux grands types de malformations : le myéломéningocèle avec troubles neurologiques (paraplégie flasque au maximum, atteinte des sphincters, hydrocéphalie associée dans 90 % des cas) et le méningocèle sans atteinte médullaire.

L'attitude pratique consiste à mettre l'enfant immobilisé en décubitus ventral dans un incubateur, ne pas manipuler la malformation et la recouvrir d'un pansement sec stérile. Après accord téléphonique, l'enfant sera dirigé vers un service de neurochirurgie, en urgence s'il existe un myéломéningocèle.

La recherche de malformations associées sera systématique, ainsi que l'interrogatoire de la mère à la recherche d'une étiologie possible (carence en acide folique, traitement par Dépakine® en cours de grossesse).

CONCLUSION

La relative standardisation des techniques de réanimation néonatale utiles dans la grande majorité des situations de détresse néonatale ne doit faire oublier, ni le contexte médical qui influe sur les mesures prioritaires (prématurité, suspicion d'infection), ni la possibilité d'une malformation souvent curable chirurgicalement, à la condition d'une optimisation de la prise en charge dès les premières minutes de vie. Ce texte s'est donc attaché à envisager la plupart des situations pathologiques qui peuvent être observées en salle de naissance et doit être compris comme un complément aux textes plus classiques sur les grands principes de la réanimation néonatale qui n'ont pas été détaillés ici.

RÉFÉRENCES

- 1 Peckham G, Loom RS, Raye JR. Neonatal advanced life support. In : Standards and guidelines for cardiopulmonary resuscitation and emergency cardiac care. *Jama* 1986;255:2969-73
- 2 Hamza J, Chabernaude JL. Réanimation du nouveau-né en salle d'accouchement et mise en condition pour le transport. *Conférences d'actualisation, 34^e Congrès National Paris, Masson, 1992*
- 3 Ostheimer GW. Newborn resuscitation. *Weekly Anesthesiology Update*. 1978;22:1-8
- 4 Carson BS, Losey RW, Bowes WA JR, Simmons MA. Combined obstetric and pediatric approach to prevent meconium aspiration syndrome. *Am J Obstet Gynecol* 1976;126:712-5
- 5 Ostheimer GW. Anaesthetists' role in neonatal resuscitation and care of the newborn. *Can J Anaesth* 1993;40:R50-R56
- 6 Ting P, Brady JP. Tracheal suction in meconium aspiration. *Am J Obstet Gynecol* 1975;122:767-71
- 7 American Heart Association. Standards and guidelines for cardiopulmonary resuscitation and emergency care. *Jama* 1992;268:2276-81
- 8 Cordero LJR, Hon EH. Neonatal bradycardia following nasopharyngeal stimulation. *J Pediatr* 1971;78:441-7
- 9 Gregory GA. Resuscitation of the newborn. In : Gregory GA ed. *Pediatric Anesthesia* , 2nd edition, New York, Churchill-Livingstone, 1989

- 10 Adamsons K JR, Gandy GM, James LS. The influence of thermal factors upon oxygen consumption of the newborn infant. *J Pediatr* 1965;66:495-508
- 11 Apgar V. A proposal for a new method of evaluation of the newborn infant. *Anesth Analg* 1953;32:260-7
- 12 Nelson KB, Ellenberg TH. Apgar scores as predictors of chronic neurologic disabilities. *Pediatrics* 1981;68:36-44
- 13 Lavaud J, Chabernaud JL, Barbier ML et al. Réanimation et transport pédiatrique. 2^e édition. Paris, Masson, 1992
- 14 Vyas H, Milner AD, Hopkin IE, Boon AW. Physiologic responses to prolonged and slow rise inflation in the resuscitation of the asphyxiated newborn infant. *J Pediatr* 1981;99:635-9
- 15 Milner AD, Vyas H. Lung expansion at birth. *J Pediatr* 1982;101:879-86
- 16 Paterson SJ, Byrne PJ, Molesky MG, Seal RF, Finucane BT. Neonatal resuscitation using the laryngeal mask airway. *Anesthesiology* , 1994;80:1248-53
- 17 Brimacombe J, Berry A. The laryngeal mask airway for obstetric anaesthesia and neonatal resuscitation. *Int J Obs Anesth* 1994;3:211-8
- 18 Baraka A. Laryngeal mask airway for resuscitation of a newborn with Pierre Robin syndrome. *Anesthesiology* 1995;83:645-6
- 19 Hinkle AJ. Awake neonatal laryngoscopy: pre-oxygenation alone versus continuous oxygenation. *Anesthesiology* 1983;59:A437
- 20 Todres ID, Rogers MC. Methods of external cardiac massage in the newborn infant. *J Pediatr* 1975;86:781-2
- 21 Philips GWL, Zideman DA. Relation of infant heart to sternum: its significance in cardiopulmonary resuscitation. *Lancet* 1986;1:1024-5
- 22 Moya F, James LS, Burnard ED, Hanks EC. Cardiac massage in the newborn infant through the intact chest. *Am J Obstet Gynecol* 1962;84:798
- 23 Lindemann R. Resuscitation of the newborn: endotracheal administration of epinephrine. *Acta Paediatr Scand* 1984;73:210-2
- 24 Fisher DJ. Acidemia reduces cardiac output and left ventricular contractility in conscious lambs. *J Dev Physiol* 1986;8:23-31
- 25 Lou HC, Lassen NA, Friis-Hansen B. Impaired autoregulation of cerebral blood flow in the distressed newborn infant. *J Pediatr* 1979;94:119-21

- 26 Lou HC, Lassen NA, Friis-Hansen B. Decreased cerebral blood flow after administration of sodium bicarbonate in the distressed newborn infant. *Acta Neurol Scand* 1978;57:239-47
- 27 Dehan M, Huault G, Beauvils F. Ethique et réanimation du nouveau-né et de l'enfant. Réflexions du Groupe d'Etudes en Néonatalogie et Urgences Pédiatriques de la Région Parisienne. *Arch Fr Pediatr* 1986;43:543-87
- 28 Hay WW, Sparks JW. Placental, fetal and neonatal carbohydrate metabolism. *Clin Obstet Gynecol* 1985;28:473-85
- 29 Hey EN, Katz G. The optimum thermal environment for naked babies. *Arch Dis Child* 1970;45:328-34
- 30 Laugier J, Gold F. Néonatalogie, 3^e édition. Paris, Masson, 1991
- 31 Vannucci RC, Nardis EE, Vannucci SJ. Cerebral metabolism during hypoglycemia and asphyxia in newborn dogs. *Biol Neonate* 1980;38:276-86
- 32 Pulsinelli WA, Wahlman S, Rawlinson D, Plum F. Moderate hyperglycemia augments ischemic brain damage: a neuropathological study in the rat. *Neurology* 1982;32:1239-46
- 33 Young RSK, Hessert TR, Pritchard GA, Yagel SK. Naloxone exacerbates hypoxic ischemic brain injury in the neonatal rat. *Am J Obstet Gynecol* 1984;150:52-56
- 34 Segal S, Anyan W, Hill RM. Naloxone use in newborn. *Pediatrics* 1980;65:667-79
- 35 Hamza J, Benlabeled M, Orhant E, Escourrou P, Curzi-Dascalova L, Gaultier C. Neonatal pattern of breathing during active and quiet sleep after maternal administration of meperidine. *Pediatr Res* 1992;32:412-6
- 36 Kosaka Y, Takahashi T, Mark LC. Intravenous thiobarbiturate anesthesia for cesarean section. *Anesthesiology* 1969;31:489-506.
- 37 Finster M, Poppers MJ. Safety of thiopental used for induction of anesthesia in elective cesarean section. *Anesthesiology* 1968;29:190-1
- 38 Joelsson I, Barton MD. The effect of blockade on the receptors of the sympathetic nervous system of the fetus. *Acta Obstet Gynecol Scand* 1969;48 (suppl 3):75-9
- 39 Tunstall ME. The effect of propranolol on the onset of breathing at birth. *Br J Anaesth* 1969;41:792
- 40 Vial M. Prise en charge d'un nouveau-né de mère fébrile. Congrès BECAR, *Méd Mal Infect* 1994;24:1064-72

- 41 Erickson DJ, Odge JL, Tomkovic EJ. Medical management of bilateral choanal atresia. *Pediatrics* 1963;63:561
- 42 Gershanik JJ, Nervez C. Nasopharyngeal intubation in the Pierre Robin syndrome. *Clin Pediatr* 1976;15:173-5
- 43 Chadd GD, Crane DL, Phillips RM, Tunell WP. Extubation and reintubation guided by the laryngeal mask airway in a child with the Pierre Robin syndrome. *Anesthesiology* 1992;76:640-1
- 44 Butler N, Claireaux AE. Congenital diaphragmatic hernia as a cause of perinatal mortality. *Lancet* 1962;1:659-63
- 45 Harrison MR, Bjordal RI, Langmark F, Knutrud O. Congenital diaphragmatic hernia : the hidden mortality. *J Pediatr Surg* 1978;13:227-30
- 46 De Lorimier AA, Merney DR, Parker HR. Hypoplastic lungs in fetal lambs with surgically produced congenital diaphragmatic hernia. *Surgery* 1967;62:12-7
- 47 Kamata S, Hasegawa T, Matsuo Y, Fukazawa M, Imura K, Okada A. Fetal diaphragmatic hernia: prenatal evaluation of lung hypoplasia and effects of immediate operation. *Pediatr Surg Int* 1992;7:109-12
- 48 Nakayama DK, Motoyama EK, Tagge EM. Effect of preoperative stabilization on respiratory system compliance and outcome in newborn infants with congenital diaphragmatic hernia. *J Pediatr* , 1991;118:793-9
- 49 Sakai H, Tamura M, Hosokawa Y, Bryan AC, Barker GA, Bohn DJ. Effect of surgical repair on respiratory mechanics in congenital diaphragmatic hernia. *J Pediatr* 1987;111:432-8
- 50 Murat I, Camboulives J. Réanimation chirurgicale pédiatrique. Paris, Pradel, 1991
- 51 Gibson C, Fonkalrud EW. Iatrogenic pneumothorax and mortality in congenital diaphragmatic hernia. *J Pediatr Surg* 1983;18:555-9
- 52 Srouji MN, Buck B, Downes JJ. Congenital diaphragmatic hernia : deleterious effects of pulmonary interstitial emphysema and tension extrapulmonary air. *J Pediatr Surg* 1981;16:45-54
- 53 Staak FHJM, De Haan AFJ, Geven WB, Doesburg WH, Festen C. Improving survival for patients with high risk congenital diaphragmatic hernia by using extracorporeal membrane oxygenation. *J Pediatr Surg* 1995;30:1463-7
- 54 Pusic AL, Giacomantonio M, Pippus K, Rees E, Gillis DA. Survival in neonatal congenital hernia without extracorporeal membrane oxygenation support. *J Pediatr Surg* 1995;30:1188-90

- 55 Adzick NS, Vacanti JP, Lillehei CW, O'Rourke P, Crone RK, Wilson JM. Fetal diaphragmatic hernia: Ultrasound diagnosis and clinical outcome in 38 cases. *J Pediatr Surg* 1989;24:654-8
- 56 Benjamin DR, Juul S, Siebert JR. Congenital posterolateral diaphragmatic hernia : Associated malformations. *J Pediatr Surg* 1988;23:899-903
- 57 Bohn DJ. Congenital diaphragmatic hernia. *Anesth Clin N Am* 1991;9:899-912
- 58 Kurzenne JY, Sapin E, Bargy F, Wakim A, Laguenie G, Helardot PG et al. Hernies diaphragmatiques congénitales :120 cas néonataux. *Chir Pediatr* 1988;29:11-7
- 59 Levin DL. Congenital diaphragmatic hernia: a persistent problem. *J Pediatr* 1987;111:390-2
- 60 Stringer MD, Mc Kenna KM, Goldstein RB, Filly RA, Adzick NS, Harrison MR. Prenatal diagnosis of esophageal atresia. *J Pediatr Surg* 1995;30:1258-63
- 61 Towne BH, Peters G, Chang JHT. The problem of giant omphalocele. *J Pediatr Surg* 1980;15:543-6
- 62 Stringel G, Filler RM. Prognostic factors in omphalocele and gastroschisis. *J Pediatr Surg* 1979;14:515-9